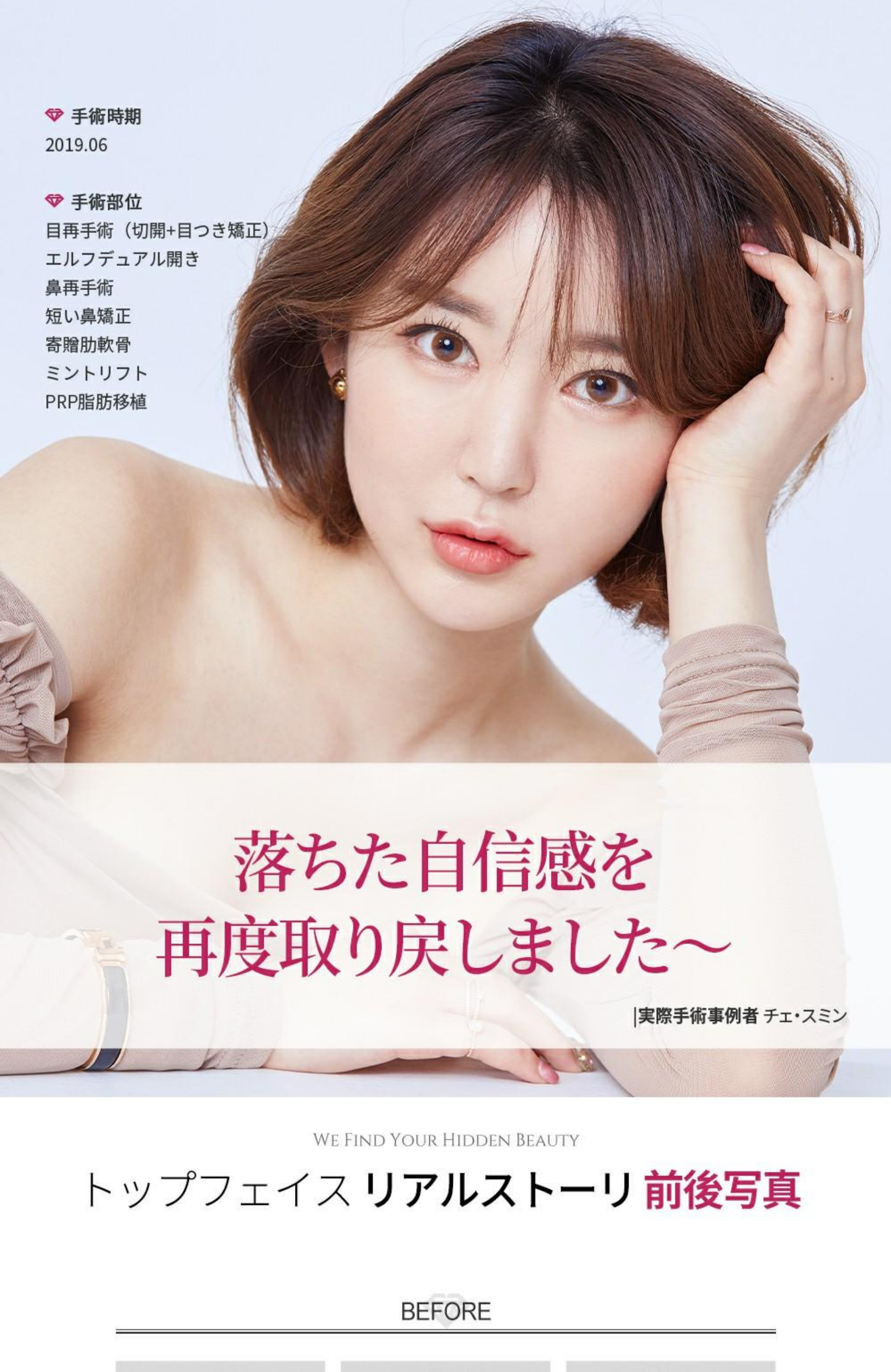

## 手術時期

2019.06

## 手術部位

目再手術 (切開+目つき矯正)  
エルフェュアル開き  
鼻再手術  
短い鼻矯正  
寄贈肋軟骨  
ミントリフト  
PRP脂肪移植




## 落ちた自信感を再度取り戻しました〜


[実際手術事例者 チェ・スミン]

## トップフェイスリアルストーリー 前後写真

BEFORE



AFTER



## トップフェイスリアルストーリー 経過写真



手術前

手術後 1週間

手術後 2週間




手術後 3週間


手術後 5週間

手術後 6週間


### 手術前



### ~2週間



### ~1か月




### ~2か月



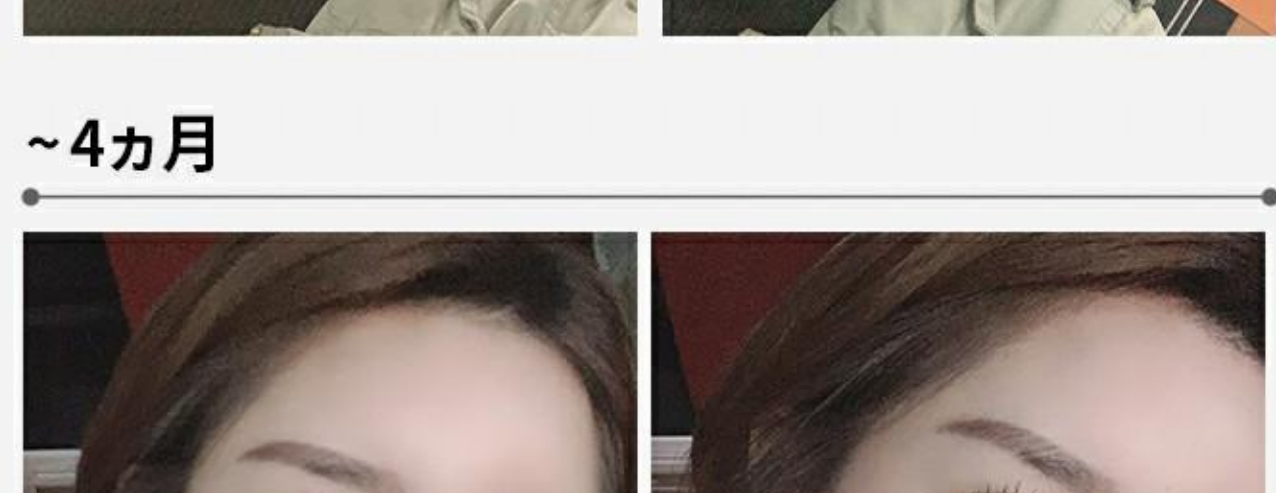
### ~3か月




### ~4か月




### ~5か月



### ~6か月



## TOP SELFIE



## TOP STUDIO CUT



※すべてのイメージは撮影条件により実物と違って見える可能性があり、患者様の同意を得て掲載しております。

※手術及び治療後の出血、炎症、感染などの一般的に発生可能性がある合併症は、個人によって程度の差がありますので注意が必要です。